

Cabinet dentaire Dr Diane Gasnier-Pietri

Chirurgien-Dentiste à Mâcon (71)

17, place des tulipiers 71000 Mâcon - Tél: 03 85 38 52 72

<http://dr-dianegasnier-pietri.chirurgiens-dentistes.fr>

À L'ATTENTION PERSONNELLE DE _____

La dent : composition, forme et fonction

Une dent est un organe composé d'une partie visible, la couronne, et d'une partie cachée, la racine. Chaque dent est formée de trois tissus : l'émail, la dentine et la pulpe.

L'émail

C'est la couche qui recouvre la partie extérieure de la dent. L'émail est le tissu le plus dur de l'organisme. Il protège la dent des agressions extérieures.

La dentine

Elle est située entre la pulpe et l'émail. C'est un tissu dur traversé par un réseau de tubules qui communiquent avec le nerf de la dent.

La pulpe

C'est la partie centrale de la dent. Elle contient les nerfs et les vaisseaux sanguins qui innervent et irriguent la dent.

Nombre de dents

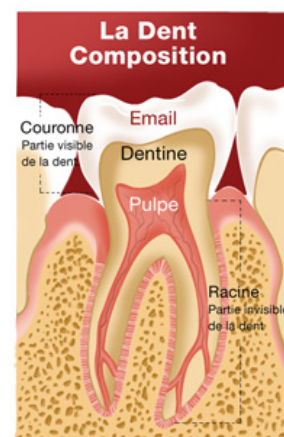
Chaque personne possède normalement 20 dents de lait et 32 dents définitives en comptant les dents de sagesse. Parfois les germes des dents de sagesse sont absents.

Forme et fonction des dents

Chaque mâchoire comporte chez l'adulte :

- 4 incisives qui ont un bord droit. Elles servent à attraper les aliments et à les couper.
- 2 canines qui présentent une pointe et permettent de déchiqueter les aliments.
- 4 prémolaires et 6 molaires. Les prémolaires et les molaires sont constituées de plusieurs pointes. Ce sont des dents volumineuses qui permettent d'écraser les aliments.

En principe, les incisives et les canines présentent une seule racine alors que les prémolaires et les molaires présentent plusieurs racines.



La dent est formée de trois tissus : l'émail, la dentine et la pulpe

